ДЕПАРТАМЕНТ ОХРАНЫ ЗДОРОВЬЯ НАСЕЛЕНИЯ КЕМЕРОВСКОЙ ОБЛАСТИ

ПРИКАЗ

« 26 » июня 2018г. № 1026

г. Кемерово

О проведении на территории Кемеровской области скрининга рака шейки матки

В целях раннего выявления рака шейки матки, во исполнение приказов Министерства здравоохранения Российской Федерации от 12.11.2012г. №572н «Об утверждении Порядка оказания медицинской помощи по профилю «акушерство и гинекология (за исключением использования вспомогательных репродуктивных технологий)», клинических рекомендаций (протоколов лечения) «Доброкачественные и предраковые заболевания шейки матки с позиции профилактики рака», утвержденных Российским обществом акушеров-гинекологов и согласованных главным внештатным специалистом Министерства здравоохранения Российской Федерации по акушерству и гинекологии

ПРИКАЗЫВАЮ:

1. Утвердить:

1.1. Алгоритм скрининга рака шейки матки на территории Кемеровской области, основанный на ко-тестировании ВПЧ и цитологическом методе, (далее – Алгоритм) в соответствии с приложением № 1.

1.2. Форму талона-направления на диагностическое цитологическое исследование эпителия шейки матки и цервикального канала, в том числе методом жидкостной цитологии в соответствии с приложением № 2.

1.3. Инструкцию по забору материала на диагностическое цитологическое исследование эпителия шейки матки и цервикального канала, в том числе методом жидкостной цитологии в соответствии с приложением № 3.

1.4. Форму талон-направление на ВПЧ тестирование, в соответствии с приложением № 4.

1.5. Инструкцию по методике получения материала для ВПЧ-исследования в соответствии с приложением № 5.

1.6. Форму бланка контроля прохождения скрининга рака шейки матки (вложение в медицинскую карту пациента, получающего медицинскую помощь в амбулаторных условиях) в соответствии с приложением № 6.

2. Руководителям государственных медицинских организаций обеспечить, медицинских организаций иной формы собственности (по согласованию) обеспечить:

2.1. назначение лиц, ответственных за организацию работы по скринингу рака шейки матки;

2.2. проведение скрининга рака шейки матки в соответствии с Алгоритмом;

2.3. проведение комплекса мероприятий, обеспечивающего охват скринингом рака шейки матки не менее 75% прикрепленного женского населения:

2.3.1. организацию забора материала на ВПЧ тестирование и мазка на цитологическое исследование в рамках скрининга рака шейки матки в кабинете доврачебного приема (смотровом кабинете) акушеркой, фельдшером или медицинской сестрой без предварительного осмотра врача акушера-гинеколога;

2.3.2. информирование женщин путем рассылки информационный писем, звонков, смс-сообщений и т.д.;

2.4 забор мазков с шейки матки и из цервикального канала в рамках цитологического скрининга рака шейки матки с использованием соответствующего инструмента для забора материала на цитологическое исследование (комбинированные щетки с эндоцервикальным компонентом или 2-мя отдельными щетками) в соответствии с приложениями №№ 1, 2, 3;

2.5. исключение применения нестандартизованных инструментов для забора мазков на цитологическое исследование (все шпатели (Эйра, деревянные и металлические), кюретажные ложечки, часто входящие в одноразовый гинекологический набор);

2.6. в случае отсутствия возможности проведения данных исследований в лаборатории подведомственного учреждения здравоохранения направление мазков с шейки матки и из цервикального канала в медицинские организации, имеющие соответствующую диагностическую базу;

2.7. наличие бланка контроля прохождения скрининга рака шейки матки в медицинской карте пациента, получающего медицинскую помощь в амбулаторных условиях;

2.8. ведение регистра женщин, угрожаемых по развитию рака шейки матки;

2.9. ведение мониторинга качества скрининга.

3. Директору ГБУЗ КО «Новокузнецкий медицинский информационно-аналитический центр» (Махов В.А.) разместить приказ на официальном сайте департамента охраны здоровья населения Кемеровской области.

4. Приказ департамента охраны здоровья населения Кемеровской области от 11 мая 2016 г. № 551 «О проведении на территории Кемеровской области скрининга рака шейки матки» считать утратившим силу.

5. Контроль за исполнением приказа возложить на заместителей начальника Зеленину Е.М., Абросову О.Е.

ДЕПАРТАМЕНТ ОХРАНЫ ЗДОРОВЬЯ НАСЕЛЕНИЯ КЕМЕРОВСКОЙ ОБЛАСТИ ДЛЯ ПРИКАЗОВ

КОПИЯ ВЕРНА

И.о. начальника департамента А.В. Брежнев

Приложение №1
к приказу ДОЗН КО №1046 от 26.06. 2018г.

Алгоритм скрининга рака шейки матки на территории Кемеровской области

1. **Начало скрининга -** 21 год

   Конец скрининга - 69 лет (при условии предыдущего адекватного скрининга и отсутствии в течение 20 лет – CIN2+).

   21-29 лет – цитология/жидкостная цитология 1 раз в 3 года

   30-69 лет – цитология/жидкостная цитология + ВПЧ 1 раз в 3 года

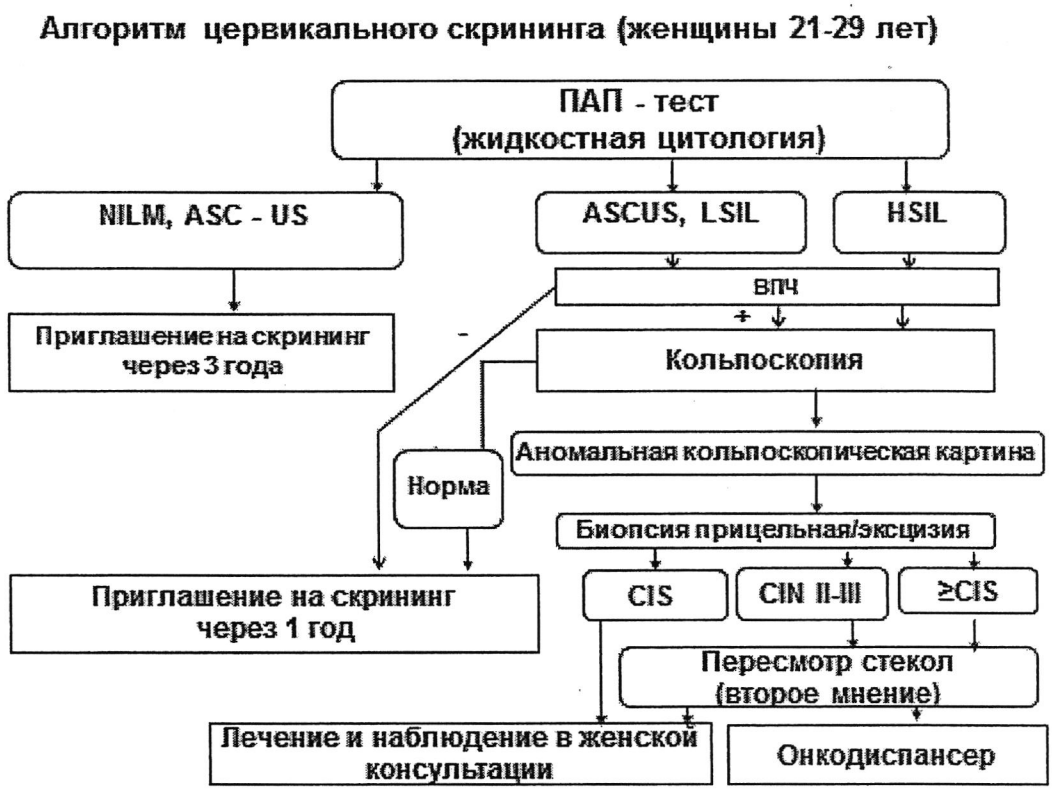

Рис. 1. Алгоритм цервикального скрининга (женщины 21-29 лет)

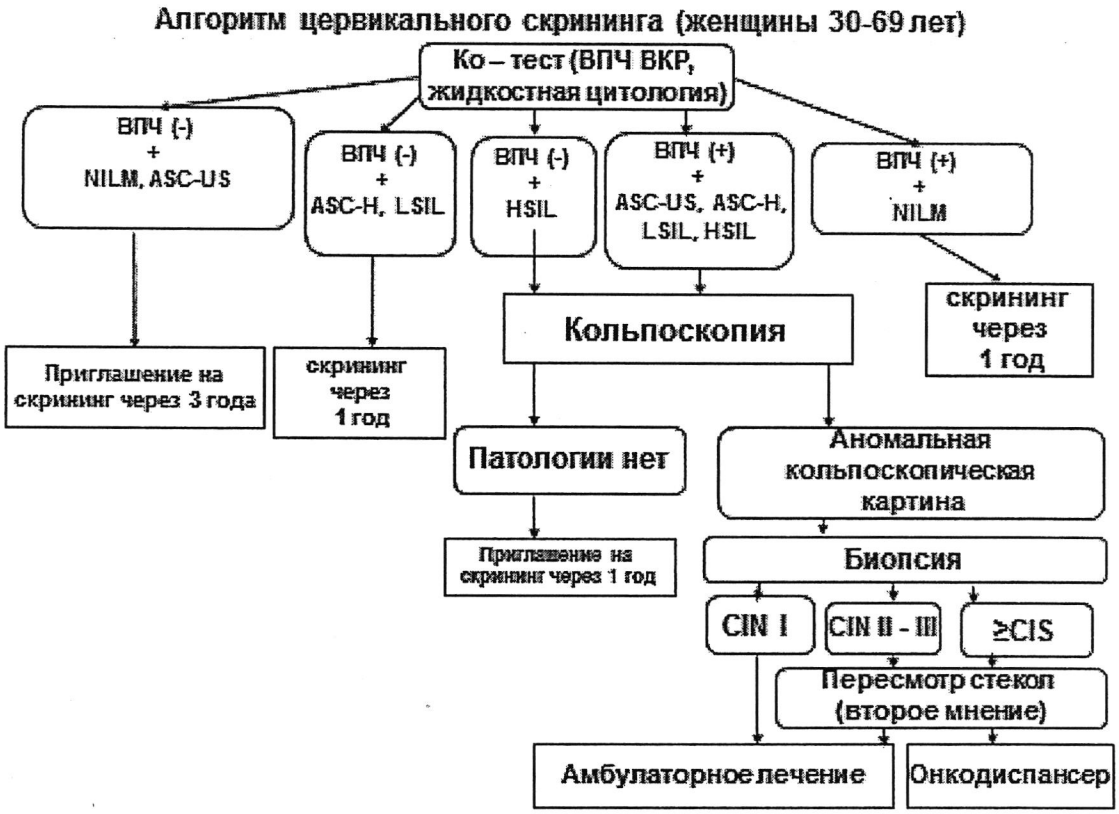

Рис. 2. Алгоритм цервикального скрининга (женщины 30-69 лет)

2. Скрининг рака шейки матки проводится:

- при обращениях на прием к врачу акушеру-гинекологу (акушерке/фельдшеру);
- при обращениях по поводу беременности в случае отсутствия данных о проведенном скрининге на рак шейки матки в установленные сроки.
- в рамках диспансеризации взрослого населения;

В случае отсутствия данных о проведенном скрининге на рак шейки матки в установленные сроки врач любой специальности должен направить женщину на скрининг к врачу акушеру-гинекологу (акушерк/фельдшеру)!!!

N.B! Возможен забор материала на ВПЧ тестирование и мазка на цитологическое исследование в рамках скрининга рака шейки матки в кабинете доврачебного приема (смотровом кабинете) акушеркой или медицинской сестрой без предварительного осмотра врача акушера-гинеколога.

3. Врач акушер-гинеколог (фельдшер или акушерка смотровых кабинетов):

3.1. информирует пациентку о требованиях к проведению цитологического исследования;

3.2. осматривает шейку матки в зеркалах;

3.3. осуществляет взятие мазка на ВПЧ тестирование и цитологическое исследование, в том числе методом жидкостной цитологии согласно соответствующим инструкциям (приложения 3, 4);

3.4. заполняет талон-направление на ВПЧ тестирование и цитологическое исследование утвержденного образца (приложение № 2), направляет материал в цитологическую лабораторию;

3.5. осуществляет контроль за получением результатов из ПЦР и цитологической лаборатории;

3.6. только врач акушер-гинеколог проводит кольпоскопию и взятие биопсии в соответствии с Алгоритмом;

3.7. направляет на консультацию к врачу – онкогинекологу при диагностике рака шейки матки и в сомнительных случаях;

3.11. бланк результатов ВПЧ-тестирования и цитологического исследования вклеиваются в медицинскую карту амбулаторного пациента;

3.12. в бланке контроля скрининга рака шейки матки (вложение в медицинскую карту пациента, получающего медицинскую помощь в амбулаторных условиях) (приложение № 5) делается отметка и назначается дата повторного обследования.

Приложение № 2
к приказу ДОЗН КО № 1046 от 26.06. 2018г.

НАПРАВЛЕНИЕ
на диагностическое цитологическое исследование материала методом жидкостной / традиционной цитологии
(нужное подчеркнуть)

1. Фамилия, имя, отчество пациентки _____ _____
_____
(заполнять полностью печатными буквами)

2. Дата рождения «____» _____ 3. Полис ОМС_____
4. Адрес пациентки _____
5. Диагноз _____
6. Дата последней менструации «_____» _____20 ___ Менопауза _____лет
7. Соскоб получен (нужное подчеркнуть): влагалище, экзоцервикс, эндоцерквикс
8. Дата взятия биологического материала «____»_____20___ г.
9. Ф.И.О. врача (акушерки), направляющих материал_____
Дата _____Подпись _____

Результат цитологического исследования (методом жидкостной цитологии)
Качество препарата (подчеркнуть): адекватный, неадекватный
Цитограмма (описание)_____
Соответствует (подчеркнуть) _____

1	**Норме или доброкачественным изменениям (N1LM)**
1.1.	Норма
1.2.	Возрастные изменения слизистой (подчеркнуть): атрофический тип мазка, атрофический кольпит, эстрогенный тип мазка
1.3.	Воспалительный процесс слизистой: вагинит; экзоцервицит; эндоцервицит
1.4.	Микроорганизмы: *Trichomonas vaginalis*; *Candida* spp *Actinomyces* spp.; *Chlamydia* spp.; *Rickettcia* spp.; *Herpes viruses'*,бактериальный вагиноз; другое
1.5.	Другие доброкачественные изменения: воспаление, атрофия; гиперкератоз; паракератоз; реактивные постлучевые изменения; связанные с внутриматочными контрацептивами; гиперплазия железистого эпителия; другое
2	Атипии плоских клеток
2.1.	Атипия плоских клеток неопределенного значения (ASC-US)
2.2.	Атипия плоских клеток, не позволяющая исключить HSIL (ASC-H)
2.3.	Низкая степень интраэпителиального поражения (LSIL): ВПЧ-эффект; CINI
2.4.	Высокая степень интраэпителиального поражения (HSIL): CINII; CINIII
2.5.	Плоскоклеточный рак
3	Атипии железистых клеток
3.1.	Атипичные железистые клетки неопределенного (AG-US)
3.2	Атипичные железистые клетки, наиболее вероятно неопластические
3.3.	Эндоцервикальная аденокарцинома *in situ*(AIS)
3.4.	Аденокарцинома

4. Заключение _____
Врач_____ **Подпись**_____ **Дата** _____

Приложение № 3
к приказу ДОЗН КО № 1026 от 26.06. 2018г.

Инструкцию по забору материала на диагностическое цитологическое исследование эпителия шейки матки и цервикального канала, в том числе методом жидкостной цитологии

Правила подготовки и технология забора материала для цитологического исследования

Для получения адекватного материала необходимо:

1. Использовать современные инструменты – комбинированные щетки с эндоцервикальным компонентом или 2-мя отдельными щетками (рис.1). Следует исключить из употребления все шпатели (Эйра, деревянные и металлические), кюретажные ложечки, часто входящие в одноразовый гинекологический набор, как не позволяющие получить достойный скарификат из зоны трансформации и переходной зоны и разрушающие клеточные элементы при распределении материала на стекло.
2. Получать материал в виде скарификата до «кровавой росы», чтобы был получен образец максимально богатый клетками.
3. Ввиду того, что часть повреждений может находиться за пределами эктоцервикса, полноценный цервикальный образец должен быть получен из цервикального канала и крипт эндоцервикса.

Рис. 3. Вид рабочей части щеток для получения адекватного материала как с экто-, так и из эндоцервикса. Материал должен быть получен либо двумя щетками (А, Б), либо комбинированной щеткой с эндоцервикальным компонентом (В).



Мазок не следует брать

- ранее 48 часов после полового контакта;
- во время менструации;
- в период лечения генитальных инфекций;
- ранее 48 часов после расширенной кольпоскопии с обработкой 3-5% растворами уксусной кислоты или Люголя, после использования любрикантов, тампонов или спермицидов;
- после вагинального исследования или спринцевания.

Правила забора традиционного мазка на онкоцитологию

- Шейку матки обнажают в зеркалах.
- Материал берется с зоны трансформации с ее верхней границей – переходной зоной стыка эпителиев и из эндоцервикальных крипт, то есть с экто- и из эндоцервикса.
- **Внимание! В связи с тем, что неопластический процесс изначально и наиболее активно развивается в месте стыка эпителиев (переходной зоне) и зоне трансформации, соскоб (мазок) обязательно должен включать эпителий этих зон. Из-за поражения эндоцервиальных крипт важно присутствие в материале эндоцервикального компонента.**
- Необходимо использование специального одноразового инструмента, гарантирующего взятие материала со всех указанных зон и обеспечивающего информативность препарата.

NB! Использование нестандартизованных инструментов недопустимо: это приводит к снижению эффективности цитологического исследования

- Мазок необходимо брать **до проведения** кольпоскопии и различных проб, бимануального исследования во избежание лизирования и деформации клеточных элементов.
- Забор материала проводят после удаления слизи стерильным сухим мягким ватным тампоном, без грубого давления на шейку во избежание утраты эпителия.
- Взятие материала для цитологического исследования проводится при помощи цитощётки (экзоцервикс) и эндоцервикальной щётки и представляет собой получение соскоба-скарификата.
- Рекомендуемая методика забора материала: цитощетку, расположенную преимущественно на экзоцервиксе, поверните 5 раз по часовой стрелке на 360^0 (рис. 3). Если забор материала осуществляется цитощёткой с эндоцервикальным штифтом, её рекомендуется повернуть не менее 3-х раз на 360^0.

Для взятия материала с эндоцервикса эндоцервикальной щеткой после введения её следует повернуть не менее трех раз против часовой стрелки (рис. 4 b). Закономерно появление «кровавой росы», что свидетельствует о получении информативного цервикального образца, где, кроме слизи, присутствуют клетки практически всех слоев эпителиального пласта.

- Адекватный мазок должен быть максимально тонким и не должен содержать «толстые участки», включающие «непросматриваемые» скопления или комплексы клеток. Правила и варианты приготовления мазка представлены на рисунках 3 и 4.
- Материал должен распределяться равномерно вдоль обезжиренного, сухого стекла (а не поперек или кругами) по всей поверхности стекла с равномерным распределением наибольшего количества полученного скарификата (рис. 3).
- Сразу после приготовления мазка его фиксируют. При окраске по Папаниколау, используют аэрозольный фиксатор (его наносят на стекло под прямым углом с расстояния 20 см) или помещают стекло в 95% этиловый спирт, по крайней мере, на 5 минут. Если используется окраска по Романовскому-Гимзе, то специальные фиксаторы не применяются, препарат высушивается на воздухе.
- Мазки должны быть маркированы: на обороте стекла препарата сбоку по короткому краю указывают фамилию пациентки, локализацию забора (экто-, эндоцервикс) и регистрационный номер исследования (рис. 2, 3).

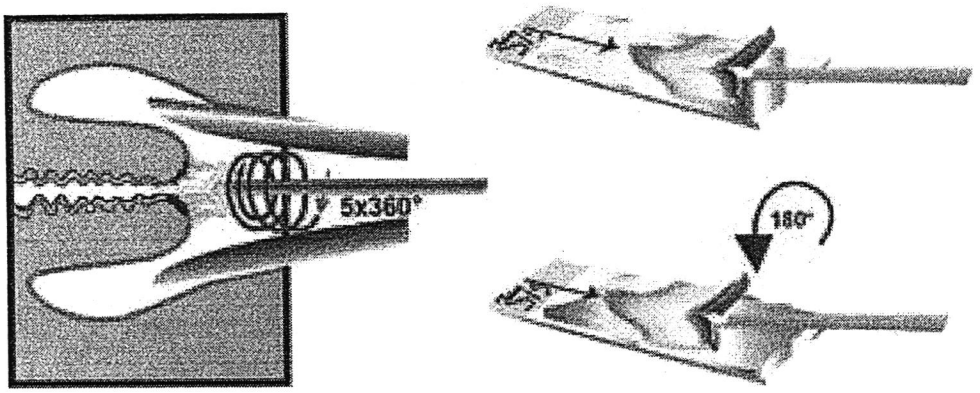

Рис. 4. Правила забора материала для цитологического исследования цитощеткой и техника приготовления мазка.

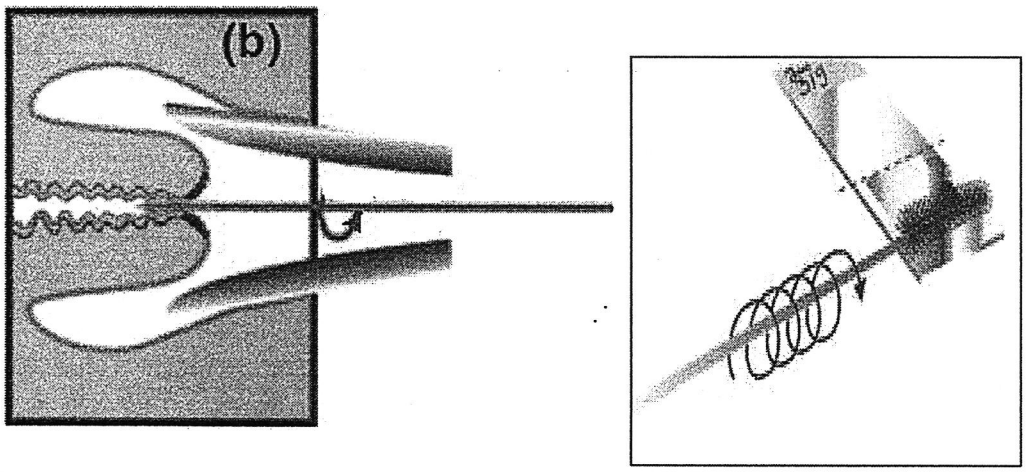

Рис. 5. Правила забора материала для цитологического исследования эндоцервикальной щеткой и техника приготовления мазка (обязательно: щетка совершает вращательные движения).

Методика забора материала для жидкостной цитологии

- Материал получают с помощью специальной цервикальной щетки с экто- и эндоцервикальным компонентом.
- Центральную часть щетки в виде штифта с горизонтальными короткими щетинками вводят в цервикальный канал, а длинные боковые щетинки, имеющие граненую форму, при этом распределяются на влагалищной части шейки матки.
- Слегка надавливая, поворачивают щетку по часовой стрелке 3–5 раз, что обеспечивает гарантированное получение достаточного количества клеточного материала.
- Съемную головку щетки вместе с собранным материалом помещают в виалу со стабилизирующим раствором.

При использовании жидкостной цитологии гарантирована стандартизация мазков с получением монослоя отделенных от других клеточных элементов эпителиальных клеток. Жидкостный метод при одинаковой чувствительности обеспечивает более высокую информативность исследования по сравнению с традиционной цитологией за счет почти десятикратного уменьшения числа неинформативных препаратов.

Приложение № 4
к приказу ДОЗН КО №1016 от 16.06.2018г.

НАПРАВЛЕНИЕ на ВПЧ тестирование

ПЦР-диагностика ВПЧ

Направление №_____ Дата_____
ФИО пациента_____
Медицинская организация, отделение_____
Врач_____тел._____
Исследуемый материал (почеркнуть): мазок/соскоб цервикальный канал, уретра, влагалище

Отметка	Вид исследования	Результат
	Вирус папилломы человека высокого канцерогенного риска (ВПЧ-ВКР) 16,18,31,33,35,39,45,51,52,56,58,59	

Дата выполнения_____ Подпись врача_____

Приложение № 5

к приказу ДОЗН КО №1026 от 26.06. 2018г

Методика получения материала для ВПЧ-исследования

1. Щеточкой возьмите мазок-соскоб из зоны трансформации с переходной зоной и крипт цервикального канала – щеткой, вращательными движениями обрабатывается сначала часть эктоцервикса, затем она вводится в нижнюю треть канала, где производится 3-5 оборотов.

2. Поместите щеточку в специальный контейнер с консервантом.

3. Промаркируйте контейнер: напишите имя женщины, номер амбулаторной карты или истории болезни и дату.

Самостоятельный забор материала для тестирования на ВПЧ ВКР (высоко канцерогенных штаммов)

- Существует вариант скрининга с самозабором вагинальных выделений для ВПЧ-теста при помощи специальных устройств.
- После забора материала отделяющийся рабочий наконечник инструмента погружается в промаркированную пробирку и отправляется по почте в централизованную лабораторию с заполненной анкетой с указанием обратной связи – электронной почты или мобильного телефона.
- При получении положительного результата больная направляется к гинекологу для дообследования.

Эффективность ВПЧ-тестов при самостоятельном заборе вагинальных выделений достаточно высока, большинство пациенток (особенно до 30 лет), проявляют приверженность к данному методу, поэтому данный способ следует рассматривать как достойную альтернативу исследованию образцов на ВПЧ ВКР, забранных специалистами. Тест для самозабора экономически менее затратен, чем визит к врачу, и при условии хорошей информированности женщин может иметь широкое применение и, тем самым, повысить численность населения, участвующих в программах скрининга на рак шейки матки.

Приложение № 6
к приказу ДОЗН КО № 1046 от 26.06. 2018г.

Форма бланка контроля скрининга рака шейки матки (вложение в медицинскую карту пациента, получающего медицинскую помощь в амбулаторных условиях)

ФИО_____
Дата рождения_____

Дата (число, месяц, год)								
ВПЧ отрицательный/положительный (-) / (+)								
Цитология норма/патология (-) / (+)								
Кольпоскопия норма/аномальная картина (-) / (+)								
Результат биопсии								

Комментарии:

Результат патологического цитологического исследования (дата, описание цитологической картины):

_____
_____

Врач_____**Подпись**_____ **Дата** _____

Результат аномальной кольпоскопии (дата, описание):

_____
_____
_____

Врач_____**Подпись**_____ **Дата** _____

Результат биопсии (дата, описание гистологической картины):

_____
_____
_____
_____

Врач_____**Подпись**_____ **Дата** _____

Заключение врача – онкогинеколога (дата, заключение):

_____
_____
_____

Врач_____**Подпись**_____ **Дата** _____